

Data : 14/09/2018

Sede prelievo : Cervice

Dati clinici : Dato non disponibile

Mat. in esame: Biopsie multiple

Sig :

Via :

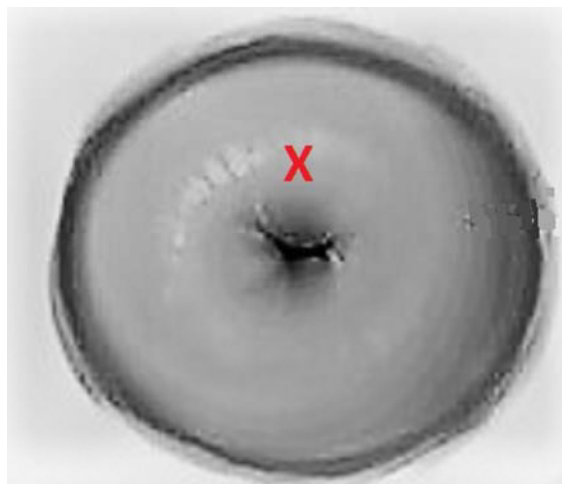
Cap : Citta' :

Data di nascita: 00/00/00

Tel:

Valutazione diagnostica

Lesione intraepiteliale squamosa di alto grado. Displasia moderata, CIN 2



Esame macroscopico

Minuti frammenti bioptici. Si includono in garza. 1 cestello

Esame microscopico

Materiale in esame costituito da frustoli di mucosa cervicale caratterizzati da presenza di elementi immaturi nei due terzi inferiori dello spessore epiteliale e superficiale paracheratosi. Si osservano talune figure mitotiche. La membrana basale ove visibile appare integra. Nello stroma sottostante si reperta un infiltrato infiammatorio linfoplasmacellulare e granulocitario.

